

Hengstbeurteilung durch den Tierarzt
(Nur für Hengste, die erstmalig zur Körung vorgestellt werden bzw. Hengste zur Anerkennung)

Name des Hengstes:.....

Lebensnummer:.....Stockmaß.....

Brand und Brenn- oder Transpondernummer:.....

Zahnstellung der Schneidezähne: korrekt Unterbiss Überbiss geringgradig erheblich „Koppergebiss“

Abweichungen von einem physiologischen Augenbefund in abgedunkeltem Raum ja nein

.....

.....

Anzeichen von Sommerexzem ja nein ansteckenden Krankheiten z.B. Druse, Mykose usw. ja nein

Muskulatur symmetrisch ja nein

Hernien ja nein sonstiges:.....

Herz und Lunge im Ruhezustand physiologisch? ja nein

Herz und Lunge nach Belastung physiologisch? ja nein

Hoden normal gleich groß ungewöhnlich hart weich ungleich übergroß klein gedreht

.....

Gelenke und Sehnenscheiden normale übermäßige Füllung normale Kontur schwammig unklar

rechts links vorne hinten beiderseits alle

Hufgelenk Krongelenk Fesselgelenk Carpalgelenke Sprunggelenke Kniegelenk

Anzeichen von habitueller oder stationärer Patellarluxation „springende Patella“ ja nein

.....

Hufform normal Diagonalhuf untergeschobene eingerollte Trachten Zwanghuf Rehhuf

.....

Stellung der Gliedmassen korrekt zeheneng zehenweit bodeneng bodenweit gerade säbelbeinig

O-beinig X-beinig vorne hinten

Beurteilung der Bewegung auf hartem ebenen Boden ohne vorhergehende Belastung an der Hand

Im Schritt im Trab

auf der Geraden nicht im Takt nicht raumgreifend kein guter Untertritt gerade schnürend paddelnd

Wendeschmerz ja nein Dopingkontrolle ja nein

Beugeprobe ½ Minute vorne rechts links 1 ½ Minuten hinten rechts links deutlich positiv negativ

.....den

Unterschrift und Stempel des Tierarztes

Ort

Datum

Anmerkungen zu umseitiger Hengstbeurteilung:

Nach dem Wegfall der „Kaiserlichen Verordnung“ wurde eine weitergehende Voruntersuchung zur Körung durch einen für Pferde kompetenten Tierarzt auch aus tierschützerischen Gründen erforderlich.

Es ist dabei entscheidend, das Pferd zweifelsfrei zu identifizieren und alle Untersuchungsabschnitte zu dokumentieren. Sollte im Einzelfall eine Untersuchung nicht möglich sein, bitte ebenfalls angeben und den Grund dazu vermerken.

Es dürfen an keiner Stelle weiß, auch an den Hufsohlen nicht, oder deutliche Stichelhaare auftreten.

Bitte haben Sie auch Verständnis, dass nur Fachtierärzte für Pferde und solche Tierärzte, die bei der jeweiligen Landeskommission auf der aktuellen Liste der Turniertierärzte geführt werden, als Untersucher zugelassen sind.

Die Röntgenuntersuchung nach den Vorgaben des FPZV (lt. beigef. Röntgenschema) ist vor der Körung dringend erforderlich und darf nicht älter als 3 Monate sein!

Anforderungen laut ZBO 6.16 : Röntgenaufnahmen aller vier Zehen seitlich, der Zehen vorne beidseits nach Oxspring (Strahlbein) und der Sprunggelenke in mindestens zwei Ebenen.

Röntgenbilder müssen vor der Entwicklung unveränderlich gekennzeichnet werden. Alle vier Zehen sind im Winkel von 90° (seitlich) zu röntgen, dabei ist es wichtig dass die Aufnahmen nicht verkantet werden und dass vom Hufbein bis über die Fessel alles dargestellt wird. Vorne wird das Pferd in der Regel dazu höher gestellt, hinten genügt es wenn ein Teil des Hufbeins mit dem Gelenk erkennbar ist. Die Aufnahmen sollten mit vorne und hinten, rechts und links gekennzeichnet sein. Wenn nur ein „R“ oder „L“ verfügbar ist, dann bitte vorne den Buchstaben nach vorne und hinten nach hinten setzen lassen. Die Sprunggelenke sind mindestens im Winkel von jeweils 70° und 115° darzustellen, eine Aufnahme mit 180° kann zusätzlich erfolgen. Darstellungen der Kniegelenke inkl. Patella in 2 Ebenen sind ebenfalls erforderlich. Bei der Röntgendarstellung des Strahlbeins sollten die Hufeisen abgenommen werden und die Strahlfurchen mit einem geeigneten Material z.B. „PlayDoh“ o.ä. ausgefüllt werden. Davor ist der Huf peinlich sauber auszuschneiden! Die Haare an den Beinen sollten weder nass, noch verschmutzt sein, da sich sonst unter Umständen Fehlinterpretationen durch Artefakte ergeben könnten.

Ferner verweisen wir auf die Bestimmungen, dass nur Universitätstierkliniken, Fachkliniken und Fachtierärzte für Pferde zugelassen sind. Ausnahmen sind nur in begründeten Ausnahmefällen und in Absprache mit der Zuchtleitung zulässig.

Empfehlen Sie Ihren Klienten dennoch zur Absicherung auch eine Röntgenuntersuchung der vier Zehen seitlich und nach Oxspring vorne beiderseits (ohne Eisen), sowie der Sprunggelenke in mindestens 2 Ebenen und der Knie beidseits seitlich (90°). Jede festgestellte Abweichung im Bereich der Gliedmaßen sollte möglichst ebenfalls zusätzlich röntgenologisch untersucht werden.

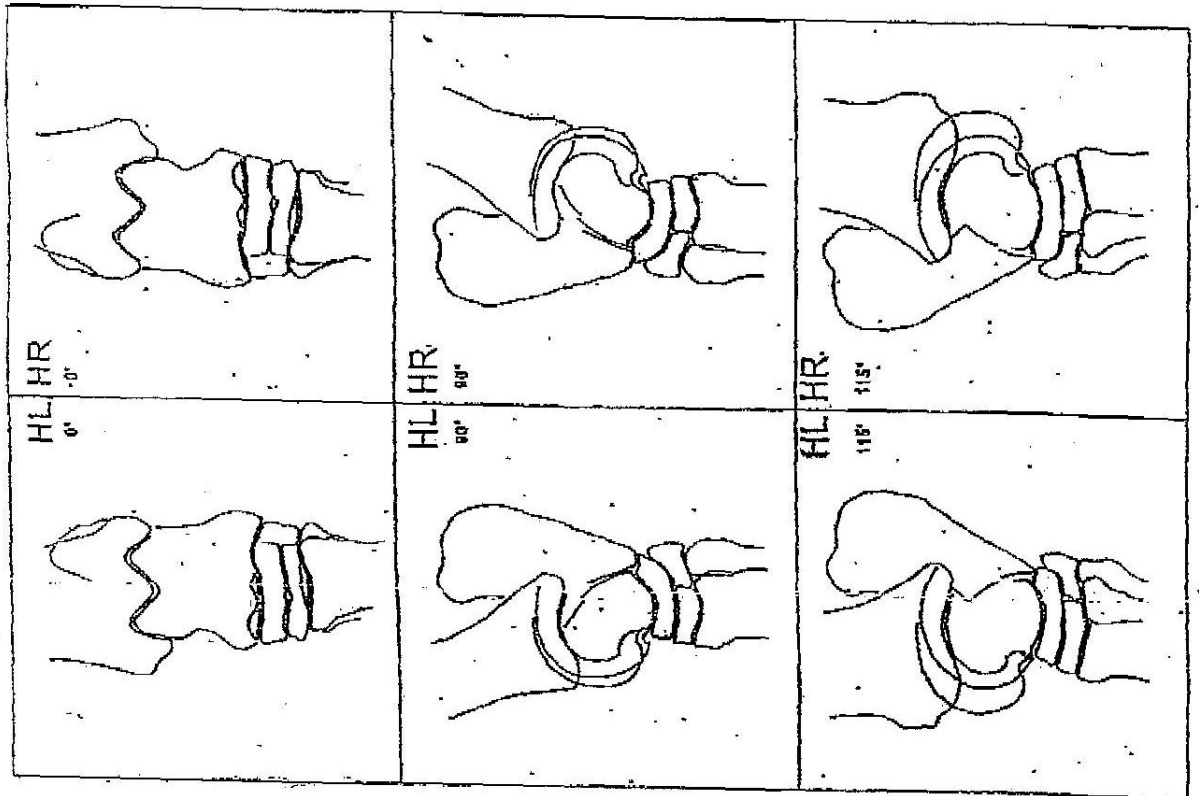
Ferner bitten wir Sie zu überprüfen, ob das Ihnen vorgestellte Pferd ordnungsgemäß gegen Influenza, Herpes und Tetanus immunisiert wurde und mindestens die Grundimmunisierung abgeschlossen ist.

Durch Ihre Unterschrift bescheinigen Sie, dass Sie das Pferd aus medizinischer Sicht für geeignet halten, vorbehaltlich einer andrologischen Untersuchung, in der Zucht eingesetzt werden zu können.

Wir bedanken uns für Ihre Mithilfe.

Die Zuchtleitung des Friesenpferde-Zuchtverbandes

Röntgenskizzen zu den Standardaufnahmen des Tarsus



Röntgenskizzen zu den Standardaufnahmen der Zehe

